Cheville

Traitement chirurgical des tendinopathies des péroniers latéraux

Noël Le Corre
Paris

Heckman DS, Reddy S, Pedowitz D, Wapner KL, Parekh SG
Operative treatment for peroneal tendon disorders.
J Bone Joint Surg Am 2008 ; 90 : 404-18.

Les pathologies des péroniers latéraux sont rares, mais fréquemment méconnues et source de désordres externes de la cheville.
On distingue les tendinites et ténosynovites, les instabilités tendineuses et les ruptures, complètes ou partielles, aiguës ou chroniques, ces entités étant assez liées entre elles.
Dans la plupart des cas, le traitement est médical (AINS, physiothérapie, repos sportif, immobilisation), mais la chirurgie peut parfois être nécessaire. La plupart des études sont rétrospectives et ne concernent que quelques cas. Le but de cet article est de déterminer une conduite à tenir en exposant les différentes situations.

Épidémiologie

Les tendinopathies ne sont pas toujours diagnostiquées rapidement. Elles font suite à une activité sportive ou physique importante (course, danse) et sont fréquemment associées à l'instabilité externe chronique de cheville.
Les ruptures aiguës sont rares, elles concernent plus fréquemment le court péronier latéral (CPL) tandis que les fissurations chroniques font le plus souvent suite à une tendinopathie ou à une instabilité tendineuse.
Les désaxations de la cheville et de l'arrière-pied exposent aux tendinopathies chroniques, en particulier les pieds creux.
L'instabilité tendineuse peut être d'origine traumatique ou malformative (hyperlaxité ligamentaire ou une gouttière rétro-malléolaire externe peu profonde).

Anatomie

Les péroniers latéraux font partie de la loge externe et sont innervés par le nerf musculo-cutané, branche terminale du nerf sciatique poplité externe.
Les tendons circulent dans une coulisse ostéo-fibreuse rétro-malléolaire externe, le CPL étant le plus profond, recouvert par le LPL.
Le CPL se termine sur la base du 5e métatarsien tandis que le LPL croise la face plantaire du pied pour aller sur la base du 1er métatarsien et le 1er cunéiforme.
Il existe des zones avasculaires critiques dans la gouttière rétro-malléolaire où surviendraient préférentiellement les tendinopathies.

Biomécanique

Les péroniers latéraux sont des éverseurs, abducteurs et fléchisseurs plantaires du pied.
Les causes locales favorisant les tendinopathies sont une insuffisance de la gouttière rétro-malléolaire externe, une jonction musculo-tendineuse basse du CPL ou un muscle accessoire responsable d'un conflit dans la coulisse ostéo-fibreuse, une hypertrophie du tubercule des péroniers du calcanéum ainsi que les désaxations de la cheville et de l'arrière-pied. Les activités physiques importantes et/ou discontinues exposent à ces problèmes.
Les lésions aiguës sont retrouvées dans les traumatismes en inversion, responsables de lésion tendineuse ou de la paroi fibreuse de la coulisse rétro-malléolaire externe.
Les fissurations du CPL se situent, le plus souvent, dans la coulisse rétro-malléolaire *(cf. figure, page suivante)* alors que celles du LPL apparaissent plutôt soit près de l'insertion terminale, soit à la pointe de la malléole externe.

Signes physiques

Dans le cas des tendinopathies, la douleur est rétro-malléolaire externe, irradiant sur le trajet tendineux, vers la base du 5e métatarsien, la plante et le bord interne du pied.

La CRP est un meilleur indicateur de l'infection : elle est plus sensible avec un pic précoce entre 2 et 3 jours après la chirurgie et un retour à la normale dans les 3 premières semaines. Une CRP > 10 a une sensibilité de 96 %, une spécificité de 92 %, une valeur prédictive positive de 74 % et une valeur prédictive négative de 99 %.
Un autre test sérologique prometteur est la mesure sérologique de l'interleukine 6 (IL-6). Il a été montré que l'IL-6 avait une valeur prédictive meilleure que celle des deux autres tests que sont la VS et la CRP. L'IL-6 a un pic postopératoire dans les 6 à 12 heures et revient à ses valeurs normales au bout de 72 heures. Son taux n'est pas augmenté dans les descellements aseptiques, mais peut l'être chez des patients ayant une arthropathie sous-jacente.

Le liquide de ponction articulaire

Il n'est pas facile de déterminer le taux de leucocytes au-delà duquel on peut parler de pathologie. Une étude a rapporté 98 % de sensibilité et 95 % de spécificité pour un taux de leucocytes > 2 500/mm^3 avec plus de 60 % de leucocytes altérés.

La culture est effectuée systématiquement en aérobie et anaérobie. Le patient ne doit pas avoir reçu d'antibiotiques pendant les deux semaines précédant la ponction. La sensibilité est de 55 %, la spécificité de 96 %. Il est recommandé d'obtenir au moins trois prélèvements dont un tissulaire.

L'arthroscopie

L'arthroscopie peut être utilisée en cas de synovite proliférative, de conflit des tissus mous ou parfois à titre d'exploration.

Conclusion

Il est important d'avoir une démarche systématique pour évaluer une douleur après prothèse totale de genou. Un patient sur 8 garde des douleurs après PTG même en l'absence de signes cliniques ou radiologiques anormaux. Une approche pluridisciplinaire peut être utile pour la prise en charge de ces patients.

Bonne mise au point et revue des causes de douleur après prothèse totale de genou. L'accent est largement mis dans cet article sur l'infection, ce qui est logique car c'est une des étiologies les plus sévères à démasquer. Les tableaux étiologiques sont intéressants à garder en tête et c'est la raison pour laquelle nous les avons reproduits. Néanmoins, il manque un algorithme décisionnel pratique qui pourrait aider ceux qui auront à prendre en charge ce type de patients. Il est utile de rappeler que, lorsque la démarche diagnostique ne retrouve aucune étiologie précise, il faut se garder de réopérer ces patients. On connaît le taux d'échec de ce type de révision. Il faut sûrement savoir expliquer au patient, et cela avant l'intervention, que la disparition totale des douleurs après arthroplastie totale de genou n'est pas toujours possible...

axes radiographiques. Les cicatrices cutanées sont notées ainsi que les éventuels érythème, gonflement, atrophie ou anomalies cutanées orientant soit vers une infection, soit vers une algodystrophie. Une rotation excessive interne ou externe du pied peut évoquer une anomalie de rotation des implants.

Un épanchement articulaire oriente vers une cause intrinsèque. L'épanchement peut être secondaire à une hémarthrose. L'hémarthrose récurrente après prothèse totale de genou a une incidence allant de 0,3 % à 1,6 % et a été décrite chez des patients ayant une synovite proliférative ou villo-nodulaire, une hémophilie, des anomalies plaquettaires ou de la coagulation. En l'absence d'anomalies de la coagulation, le conflit d'une frange synoviale proliférative entre les surfaces prothétiques est la cause la plus fréquente.

La palpation attentive est importante. Elle permettra, en fonction de sa localisation, d'évoquer une cause rotulienne, un conflit médial avec un plateau tibial saillant, un conflit du tendon poplité (avec un ostéophyte ou avec l'implant) ou une pathologie de la fabella (conflit ou fracture de fatigue). Les névromes sont plus fréquemment rencontrés sur la branche infrapatellaire du nerf saphène médial. Le diagnostic peut être confirmé par une anesthésie locale.

La mobilité passive et active doit être évaluée. L'hyperextension, une déformation fixée en flexion, un flessum peuvent entraîner des douleurs. La stabilité doit être recherchée, médio-latérale et antéro-postérieure.

L'appareil extenseur doit être examiné avec précision. Un défect doit faire évoquer une rupture du quadriceps ou du tendon rotulien. Le déficit d'extension confirme le diagnostic. La rotule est palpée à la recherche d'une douleur (fracture, conflit). L'examen de la course de l'appareil extenseur permet parfois de retrouver un conflit des tissus mous dans le cul-de-sac quadricipital ou un *clunk syndrome* (paquet fibreux se déplaçant dans l'échancrure prothétique et survenant en général sur les prothèses postéro-stabilisées).

Enfin, l'examen du rachis, de la hanche, de la cheville et du pied doit être effectué de façon routinière.

L'imagerie

Les radiographies standard sont essentielles : face en *schuss*, profil, défilé fémoro-patellaire et grands axes. Les anomalies de positionnement, la taille des implants, les liserés ou ostéolyses, les axes permettent d'orienter vers un diagnostic étiologique.

L'imagerie isotopique

La fixation isotopique est influencée par le flux vasculaire et l'activité ostéoclastique. Trois phases sont habituelles : la phase initiale ou vasculaire dure seulement quelques secondes, la phase tissulaire dure 5 à 10 min, la phase tardive ou osseuse étant obtenue après 3 heures. En général, la 1re phase rend compte de la perfusion de la lésion, la seconde phase de la vascularisation et la troisième apprécie le *turn-over* osseux.

La scintigraphie la plus fréquemment utilisée est celle au **Technétium 99.** Elle présente une grande sensibilité, mais peu de spécificité. Après PTH, la fixation redevient normale après 6 ou 12 mois postopératoires. Après PTG, la fixation périprothétique peut durer indéfiniment. En cas d'infection, il existe une hyperfixation lors des trois phases. L'absence d'hyperfixation lors des deux premières phases est un important signe négatif. L'ostéolyse avec débris entraîne une hyperfixation qui peut ressembler à celle rencontrée en cas d'infection. Une fixation autour de la tige tibiale ou fémorale serait plus en faveur d'un descellement que celle située sous le plateau tibial.

La scintigraphie aux **leucocytes marqués.** Les leucocytes marqués s'accumulent dans les zones d'inflammation ou d'infection et dans les aires de cicatrisation des parties molles après une intervention chirurgicale. Les sensibilité et spécificité de cet examen sont toutes les deux élevées (95 à 100 %). Une scintigraphie à leucocytes négative est prédictive de l'absence d'infection, mais une scintigraphie positive a une valeur limitée.

Le scanner

Le scanner peut être utile pour évaluer l'importance et l'extension des liserés, pour étudier les éventuelles anomalies rotationnelles et, parfois, les fractures peu visibles sur les radiographies standard.

L'IRM

L'utilisation de l'IRM est limitée par les artéfacts entraînés par la prothèse.

Les examens de laboratoire

Investigations sérologiques

La VS (vitesse de sédimentation) et la CRP *(C-reactive protein)* sont largement utilisées en surveillance postopératoire après prothèse totale du genou. Après chirurgie, la VS augmente avec un pic vers les 5e à 7e jours, puis diminue progressivement pour retrouver sa valeur préopératoire vers le 3e mois. Cependant, certaines études ont montré un taux qui restait élevé jusqu'à un an sans qu'il n'y ait d'infection. Une VS > 30 a une sensibilité à 82 %, une spécificité à 85 %, une valeur prédictive positive de 58 % et une valeur prédictive négative de 95 %.

L'interrogatoire

La première étape consiste à identifier le symptôme principal : douleur, instabilité, raideur ou gonflement, le plus fréquent étant la douleur. Les patients ayant des symptômes associés ont plus fréquemment une cause intrinsèque.

Il est important de savoir d'abord si la douleur est la même que la douleur préopératoire. Une douleur inchangée par l'intervention doit orienter vers un problème extrinsèque venant de la hanche, du rachis ou une origine vasculaire dont le diagnostic n'aurait pas été fait avant le geste chirurgical.

L'étape suivante est de déterminer si la douleur a commencé précocement après la chirurgie ou après un intervalle libre. Les causes communes de douleur précoce postopératoire incluent l'infection, l'instabilité en raison de la mauvaise balance ligamentaire, le défaut d'alignement et les conflits des tissus mous.

Le type de douleur, sa localisation, son irradiation éventuelle, son intensité, son mode de survenue doivent être précisés. Une échelle visuelle analogique (EVA) est utile à ce stade pour comparer et juger de l'effet du traitement par la suite. La localisation de la douleur oriente sur le diagnostic : une localisation précise est souvent le résultat d'un problème mécanique comme un conflit. Une douleur au repos ou nocturne oriente vers une infection ou une cause neurologique. Une hyperesthésie de contact doit faire évoquer avant tout un névrome. Une douleur très irradiante peut être d'origine extra-articulaire (hanche, rachis, vasculaire). Une douleur essentiellement mécanique peut être due à un descellement, une instabilité, un conflit ou une tendinopathie.

Tableau 1 – Causes extrinsèques d'une PTG douloureuse.

Pathologie de la hanche
Neurologique Causes rachidiennes : canal lombaire étroit, hernie discale Névrome Algodystrophie
Vasculaire Thrombose veineuse profonde Claudication artérielle
Bursite de la patte d'oie
Fracture de fatigue, fracture périprothétique
Tendinopathie (patellaire/quadriceps)
Ossification hétérotopique
Troubles psychologiques
Autres Maladie de Paget Synovite villo-nodulaire Polyarthrite rhumatoïde Pathologie de la cheville ou du pied

Des signes systémiques comme une fièvre orientent, bien sûr, vers une infection, surtout s'il s'agit d'un patient ayant des antécédents de diabète, de psoriasis, de polyarthrite rhumatoïde ou une immunodépression. D'autres phénomènes infectieux (d'ordre urinaire ou dentaire, pulmonaire) doivent alerter.

L'indication initiale ayant été à l'origine de l'intervention doit pouvoir être reconsidérée. Une douleur après PTG peut être due à une pathologie sous-jacente : maladie de Paget, synovite villo-nodulaire ou polyarthrite rhumatoïde. Il faut savoir quel type de prothèse a été utilisé, est-elle cimentée ou non, la rotule a-t-elle été resurfacée, s'agit-il d'une prothèse à tige centro-médullaire ? Si une navigation a été utilisée, le site des fiches peut être source de douleur ou de fracture de fatigue. Les conditions per- et postopératoires doivent être retracées à la recherche de problèmes ou de complications.

L'intensité de la douleur et des symptômes doit être retracée. Plusieurs études ont montré que les patients ayant une symptomatologie intense en préopératoire et une comorbidité avaient plus de risque de garder des douleurs prolongées en postopératoire.

L'examen clinique

Un examen approfondi permet de compléter l'interrogatoire. La marche doit être analysée ainsi que l'axe du membre, ce qui sera confirmé par la suite sur les grands

Tableau 2 – Causes intrinsèques d'une PTG douloureuse.

Infection Infection précoce postopératoire Infection aiguë hématogène Infection chronique tardive
Instabilité Médio-latérale Antéro-postérieure Hyperextension
Défaut d'alignement Plan frontal Plan sagittal Rotation
Conflit tissus mous *Clunk syndrome* Conflit de la fabella Conflit tendon poplité Surdimensionnement des pièces prothétiques
Arthrofibrose
Usure, ostéolyse et descellement aseptique
Hémarthrose récurrente
Pathologies de l'appareil extenseur Instabilité rotulienne Rupture de l'appareil extenseur (fracture de rotule, rupture de tendon rotulien, rupture de tendon quadricipital) Rotule non resurfacée Implant rotulien sous-dimensionné avec conflit de la facette latérale Implant rotulien sur-dimensionné en largeur ou en épaisseur Patella *baja* ou *alta*

Conclusion

Tous les genoux douloureux après une prothèse totale doivent être examinés à la recherche d'une instabilité en extension, mais surtout en flexion. Seule l'identification du défaut technique permettra un geste adapté par une révision partielle de la prothèse ou un changement pour une prothèse plus contrainte.

Cet excellent article nous rappelle les principes de base de la chirurgie prothétique du genou : égalisation des espaces en flexion et en extension, équilibrage ligamentaire, coupes orthogonales, libération capsulaire postérieure, résection des ostéophytes, testing ligamentaire... L'arrivée de nouveaux implants – plateaux rotatoires, plateaux mobiles, prothèse High Flex –, des voies mini-invasives, de nouveaux matériaux, ne doit pas faire oublier ces principes de base. Dans les déformations en varus plus ou moins réductibles mais inférieures à 10°, l'exposition épiphysaire médiale et postérieure et la résection des ostéophytes suffisent à obtenir un équilibrage ligamentaire correct, dans la majorité des cas. Au-delà de 10°, le *release* médial et postérieur sera graduel, avec peut-être le sacrifice du ligament croisé postérieur. Dans les genu valgum supérieurs à 5° non réductibles, un abord de Keblish permet un *release* dosé (ligament collatéral latéral, tendon poplité, bandelette ilio-tibiale). La planification préopératoire permettra d'anticiper les niveaux de coupe, les *releases*. La navigation constitue, si elle est bien appliquée et comprise, une aide à la décision en peropératoire. Seule la pratique régulière des prothèses totales du genou et le compagnonnage pour les plus jeunes permettent d'éviter les mal-positions et les instabilités qui multiplient par dix le taux des révisions à 15 ans des prothèses de genou (AAOS, San Francisco, 2008).

Évaluation des patients présentant une PTG douloureuse

Philippe Landreau
Paris

Mandalia V, Eyres K, Schranz P, Toms AD
Evaluation of patients with a painful total knee replacement.
J Bone Joint Surg Br 2008 ; 90 : 265-71.

L'évaluation des patients présentant une prothèse totale de genou (PTG) douloureuse nécessite un examen clinique complet ainsi que des examens complémentaires adaptés. Il est important de connaître les étiologies communes et moins communes responsables de douleurs après mise en place d'une PTG. Cet article de V. Mandalia *et al.* se propose d'être un guide permettant d'évaluer ces patients douloureux.

Après arthroplastie totale du genou, certains patients peuvent encore ressentir une douleur ou la développent postérieurement. Cette douleur peut s'accompagner de symptômes comme une instabilité, une raideur ou un gonflement. Le diagnostic étiologique n'est pas toujours facile et il existe parfois un délai important entre le début des douleurs et le diagnostic. Ce dernier passe par un examen clinique minutieux qui permet le diagnostic dans la majorité des cas. L'imagerie et le laboratoire permettent de compléter la recherche diagnostique.

Diagnostic différentiel

Les causes de PTG douloureuses peuvent être classées en extrinsèques et intrinsèques. Les étiologies les plus communes sont l'infection, l'instabilité, les problèmes fémoro-patellaires, l'ostéolyse et les descellements (*cf. tableaux 1 et 2, page suivante*).

Index15_interieur_N+Pantone347 3/07/08 11:02 Page 20

condyles postérieurs. Le diagnostic est souvent difficile et méconnu car la prothèse est stable en extension. Les patients peuvent se plaindre de difficultés à monter et descendre les escaliers, d'épanchements récidivants, de lâchages et, très exceptionnellement, de véritable luxation postérieure. Si celle-ci survient, souvent en mettant ses chaussettes, il faut réaliser une réduction fermée, suivie d'une orthèse limitant la mobilité pendant les premières semaines. En cas de récidive, la reprise de la prothèse est nécessaire. Ces instabilités correspondent à un espace en flexion supérieur à l'espace en extension, non rattrapé par un surdimensionnement de l'implant fémoral dans le plan sagittal. Le diagnostic sera porté sur le tiroir postérieur à 90° et la réduction de l'*offset* fémoral sur le contrôle postopératoire. Les instabilités en flexion peuvent également survenir en cas d'atteinte partielle méconnue du croisé postérieur ou de rupture secondaire en cas d'espace en flexion trop serré conduisant à la distension progressive du ligament croisé postérieur. L'instabilité apparaît alors au décours d'un gain de flexion brutal. La rééducation est habituellement peu efficace et une révision avec un implant postéro-stabilisé reste la seule solution. Les implants postéro-stabilisés peuvent aussi manifester ce type d'instabilité pouvant aller jusqu'à la dislocation postérieure du tibia. Celle-ci survient en cas d'espace en flexion trop important lors des mouvements d'hyperflexion associés à un varus. Il est encore possible de conserver l'implant en mettant un polyéthylène plus épais (si l'espace en extension le permet). Si cette solution n'est pas envisageable, il convient de changer totalement la prothèse pour une prothèse plus contrainte. La pente tibiale excessive peut également être la cause d'une instabilité en flexion et conduire à une reprise de la pièce tibiale.

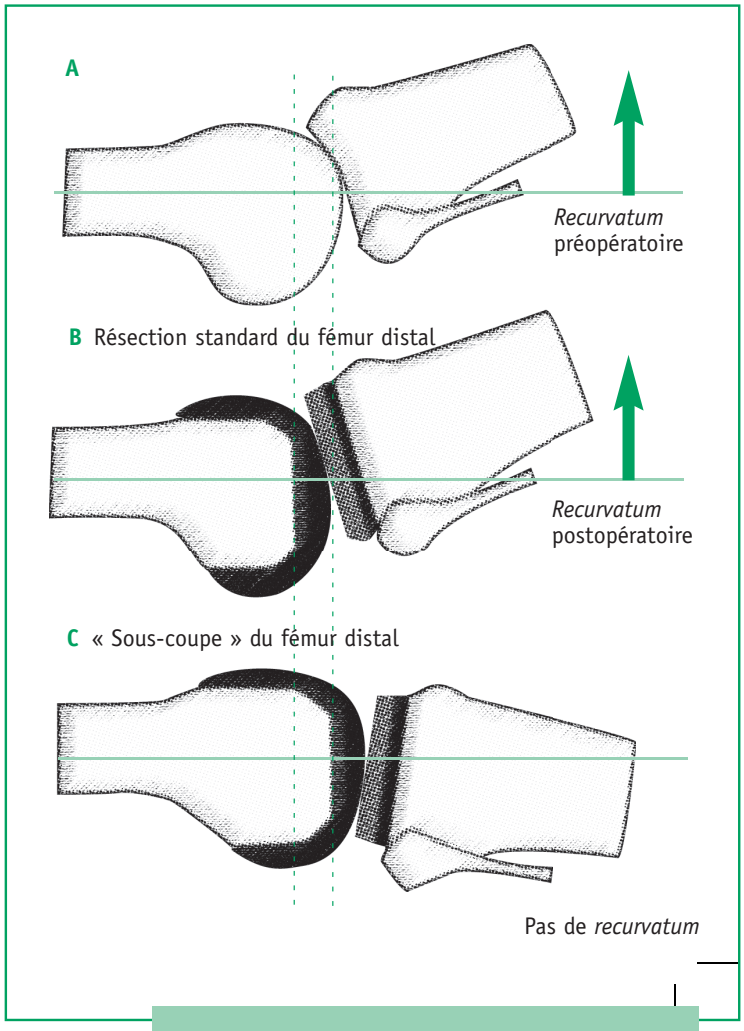

Figure 5 – En cas de *recurvatum* (A), si on réalise une coupe fémorale distale de hauteur standard, le *recurvatum* va persister (B), mais, si on fait une sous-coupe fémorale, il sera corrigé (C). D'après K.A. Krackow *et al.*, 1990.

Le *recurvatum* ou l'hyperextension

L'hyperextension peut être occasionnée par une faute technique (persistance d'une laxité importante des ligaments collatéraux), mais aussi être présente dans des cas de déformation en valgus avec libération latérale excessive, notamment dans les genoux rhumatoïdes. Si le *recurvatum* existe en préopératoire, il conviendra de réaliser une sous-coupe fémorale distale (*cf. figure 5*) ou d'augmenter l'épaisseur de l'implant fémoral et laisser un petit flessum. K.A. Krackow *et al.* ont proposé de traiter le *recurvatum* par une retente proximale et postérieure des ligaments collatéraux en extension. Le *recurvatum* peut également exister en préopératoire en cas de déficit neurologique (polio) et il paraît alors nécessaire de recourir d'emblée à une prothèse semi-contrainte avec une butée de l'extension. Certaines ostéotomies tibiales ont un cal vicieux épiphysaire en inversion de pente. Dans ces cas-là, la correction du *recurvatum* par une sous-coupe tibiale s'impose.

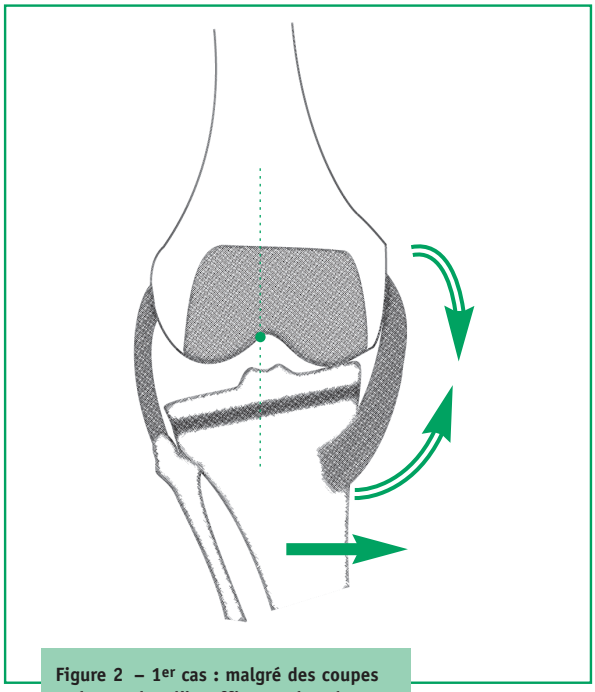

Figure 2 – 1er cas : malgré des coupes orthogonales, l'insuffisance du *release* médial conduit à sous-dimensionner le plateau tibial. Le déséquilibre ligamentaire persistant se traduit en charge par une récidive du varus.

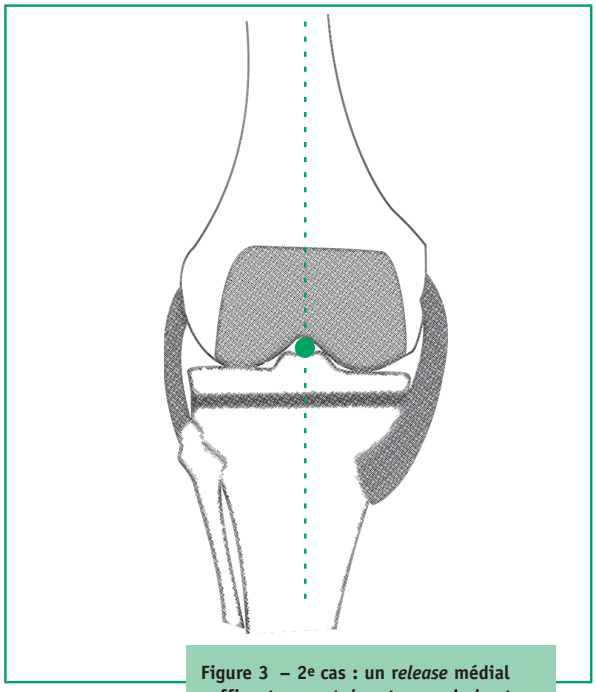

Figure 3 – 2e cas : un *release* médial suffisant permet de retrouver la hauteur de l'interligne et de mettre un plateau de taille égale à la coupe côté sain. Mais s'il existe une distension latérale, il faudra un plateau plus épais.

luxations. Puis, en 2005, H.D. Clarke *et al.* et J.N. Insall *et al.* ont développé la technique du « *Pie-Crust* » qui correspond à des scarifications multiples des éléments sous tension (distraction articulaire) portant essentiellement sur la capsule postéro-latérale au niveau de l'interligne articulaire, le ligament collatéral latéral, éventuellement la bandelette ilio-tibiale. Le tendon poplité doit être soigneusement respecté. Ainsi, les structures latérales sont allongées en continuité et, progressivement, en maintenant une distraction articulaire. La stabilité du genou est appréciée en extension, mais également en « position de la figure 4 », une prothèse postéro-stabilisée sera ensuite posée. Chez les sujets âgés, au-delà de 20° de valgus, il existe un risque d'étirement du sciatique poplité externe. L'hypocorrection modérée d'un genu valgum reste acceptable au-delà de 75 ans. Les instabilités asymétriques peuvent également être liées à une section malencontreuse d'un ligament latéral, notamment interne. La suture en urgence s'impose avec un renforcement par un tendon de la patte d'oie, associé à la mise en place d'une prothèse postéro-stabilisée et, éventuellement, d'une orthèse articulée pour six semaines.

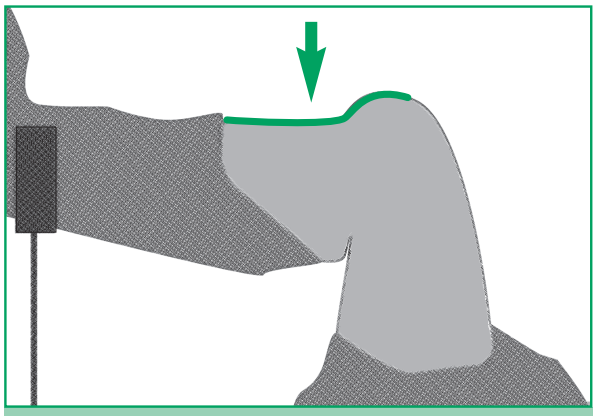

Figure 4 – Testing de la laxité postérieure.

Les instabilités en flexion

Les instabilités en flexion peuvent survenir sur les prothèses conservant le croisé postérieur ou des prothèses postéro-stabilisées. Le risque est élevé dans la polyarthrite rhumatoïde en raison de l'usure des

Index15_interieur_N+Pantone347 3/07/08 11:02 Page 18

Genou

Instabilité du genou après implantation d'une prothèse totale

Henri Robert
Mayenne

Parratte S, Pagnano MW
Instability after total knee arthroplasty.
J Bone Joint Surg Am 2008 ; 90 : 184-94.

L'instabilité du genou après l'implantation d'une prothèse totale est responsable de 10 à 22 % des révisions. La reprise chirurgicale nécessitera de bien identifier le mécanisme de cette instabilité en reprenant l'histoire clinique, la déformation initiale, les radiographies, en analysant le compte-rendu opératoire (type de prothèse, *release…)*, la rééducation. Le bilan clinique comprendra l'analyse de l'axe du membre, des tests de laxité frontale en extension, flexion 30° et 90°, dans le plan sagittal à 30° et 90°. Le bilan radiologique inclut un grand axe en charge et des clichés centrés.

Trois groupes d'instabilité

Il existe trois groupes d'instabilité du genou : les instabilités en extension, les instabilités en flexion et le *recurvatum* (ou hyperextension).

Les instabilités en extension

Les instabilités en extension peuvent être symétriques ou asymétriques. Les instabilités symétriques sont liées à un excès de résection osseuse distale et à l'absence de comblement par un implant plus épais. Si la coupe excessive porte sur le tibia, il faut reprendre avec un tibia dont l'épaisseur du polyéthylène permet de compenser l'excès de coupe. En revanche, au niveau du fémur, il faudra reprendre le fémur avec une cale fémorale et non pas augmenter l'épaisseur du polyéthylène tibial, ce qui remonterait l'interligne articulaire et créerait une nouvelle instabilité à mi-flexion en valgus-varus et un déficit de flexion.
Les instabilités en extension asymétriques sont habituellement le fait d'une insuffisance de correction d'une déformation articulaire fixée à laquelle peuvent s'ajouter des coupes non strictement orthogonales. Le risque d'usure précoce du polyéthylène est élevé. En cas de varus, J.N. Insall *et al.* ont proposé, en 1985, une libération sous-périostée du faisceau profond et superficiel du ligament collatéral médial en respectant au maximum les tendons de la patte d'oie. En cas de genu valgum, J.N. Insall *et al.* puis R.S. Laskin *et al.* ont prôné des libérations ligamentaires latérales extensives (ligament collatéral latéral, tendon poplité, bande ilio-tibiale) qui conduisaient, en fait, à des hypercorrections, voire des

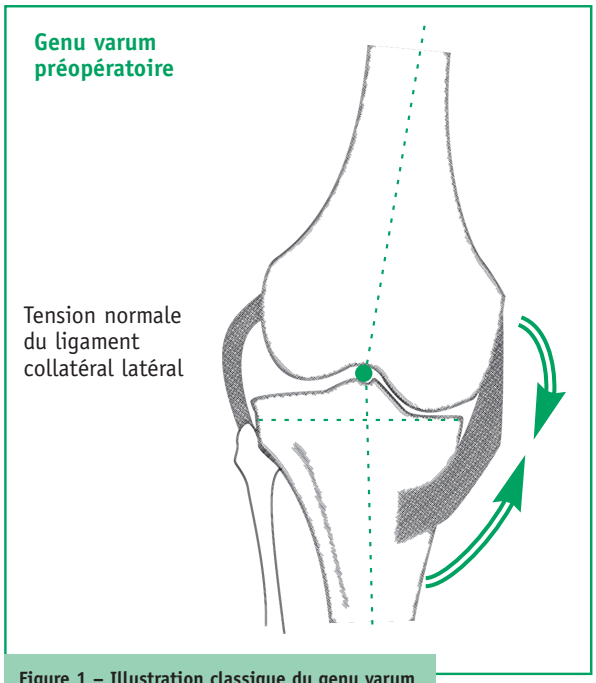

Figure 1 – Illustration classique du genu varum avec rétraction du plan médial.

3) l'insuffisance de fixation primaire des implants non cimentés : OUI, elle a progressé au niveau acétabulaire, mais la fixation fémorale cimentée reste problématique ;
4) les difficultés techniques : NON, elles sont toujours au premier plan et posent la question de la réalisation de cette chirurgie difficile, seulement pour quelques cas par an par la majorité des chirurgiens orthopédistes non hyperspécialisés *(cf.* les données des registres australiens et suédois) ;
5) l'absence de sélection des patients : OUI, il s'agit d'un critère majeur qui a bien progressé ces dernières années, en particulier grâce au travail de P.E. Beaulé avec l'indice SARI que tout resurfaceur devrait non seulement connaître, mais surtout appliquer.

Au final, cette mise au point est excellente et aucun chirurgien envisageant d'avoir recours au resurfaçage ne doit se dispenser de sa lecture. Il en va de même d'ailleurs de celle de l'article de P.F. Lachiewicz *(Clin Orthop Relat Res* 2007 ; 465 : 86-91) qui défend une attitude résolument opposée au développement du resurfaçage métallique, position à laquelle les auteurs de ce travail ont le *fair-play* de faire référence, ce qui est un gage de leur bonne foi et du crédit que l'on peut porter à leur travail.